

# Zdwojenie i ektopia moczowodu jako przyczyna nietrzymania moczu u 10-letniej dziewczynki

Omar Bjanid<sup>1</sup>, Aurelia Morawiec-Knysak<sup>1</sup>, Dagmara Roszkowska-Bjanid<sup>1</sup>, Katarzyna Kalinich<sup>2</sup>, Agnieszka Jędzura<sup>1</sup>, Ewa Kluczevska<sup>3</sup>, Piotr Adamczyk<sup>1</sup>, Maria Szczepańska<sup>1</sup>

<sup>1</sup> Katedra i Klinika Pediatrii, Oddział Nefrologii Dzieci w Zabrze

<sup>2</sup> Koło STN przy Katedrze i Klinice Pediatrii

<sup>3</sup> Katedra i Zakład Radiologii Lekarskiej i Radiodiagnostyki w Zabrze

Bjanid O, Morawiec-Knysak A, Roszkowska-Bjanid D, Kalinich K, Jędzura A, Kluczevska E, Adamczyk P, Szczepańska M. Zdwojenie i ektopia moczowodu jako przyczyna nietrzymania moczu u 10-letniej dziewczynki. Med Og Nauk Zdr. 2013; 19(1): 78–81.

## Streszczenie

Autorzy przedstawiają przypadek 10-letniej dziewczynki z odpływem pęcherzowo-moczowodowym i nietrzymaniem moczu, spowodowanym zdwojeniem moczowodu i jego ektopią. W dyskusji omówiono poszczególne postacie zdwojenia dróg odpływu moczu oraz ich znaczenie kliniczne. W świetle trudności diagnostycznych, które stwierdzono w tym przypadku, omówiono ponadto epidemiologię, obraz kliniczny – odmienny u chłopców i dziewczynek – oraz diagnostykę tej stosunkowo rzadkiej przyczyny powodującej różnorodne objawy ze strony układu moczowego.

## Słowa kluczowe

nietrzymanie moczu, zdwojenie moczowodu, ektopia moczowodu, dzieci

## WSTĘP

Moczenie moczowodowe jest stosunkowo rzadką, lecz psychologicznie bardzo obciążającą przyczyną nietrzymania moczu. Badania wykonywane rutynowo w diagnostyce nietrzymania moczu często nie pozwalają na postawienie rozpoznania, jeśli tej przyczyny nie bierze się pod uwagę. Zrozumienie patogenezy tej wady w świetle często występujących zaburzeń z grupy obejmującej zdwojenia dróg odpływu moczu ułatwia szybszą i trafniejszą diagnostykę, przy możliwości bardzo skutecznego leczenia urologicznego.

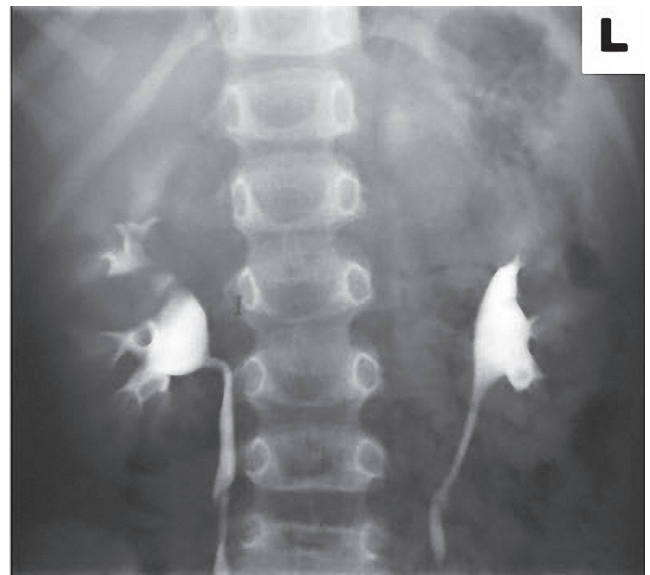
## CEL PRACY

Na podstawie przypadku klinicznego omówiono spektrum zaburzeń zdwojenia dróg odpływu moczu – od podwójnego układu kielichowo-miedniczkowego po ektopię zdwojonego moczowodu.

## OPIS PRZYPADKU

10-letnia dziewczynka została przyjęta celem diagnostyki pierwotnego stałego popuszczania moczu w dzień i w nocy. Z wywiadu wiadomo, że w wieku 5 lat dziewczynka przeżyła ostre bakteryjne cewkowo-śródmiaższowe zapalenie nerek. W wykonanym wówczas badaniu USG jamy brzusznej uwidoczniono znacznie poszerzony na całej długości lewy moczowód (o szerokości do 35 mm). W październiku 2006 wykonano uretrocystografię mikcyjną, w której stwierdzono prawostronny odpływ pęcherzowo – moczowodowy. W listopadzie 2006 r. wykonano urografię, której wynik opisano jako prawidłowy. Wnikliwa analiza przedstawionego

urogramu pozwala jednak na dostrzeżenie efektu „amputacji” górnobiegunowej części lewego układu kielichowo-miedniczkowego (Ryc. 1).



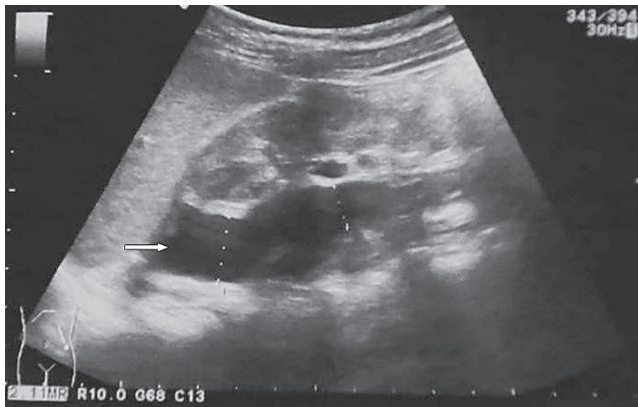
Rycina 1. Urografia – hipoplastyczny górny biegun zdwojonej nerki lewej, jest zupełnie „niemy”

Przy obecnym przyjęciu w badaniu fizykalnym nie stwierdzono objawów neurologicznych ani zmian w okolicy kręgosłupa, natomiast dokładne badanie przedsionka pochwy wykazało ektopowe ujście cewki moczowej lub moczowodu, w odległości kilku milimetrów „na godzinie siódmej” od właściwego (położonego w linii pośrodkowej ciała) ujścia cewki. Zaobserwowano stały wyciek moczu (ok. 1 kropla na 30 s) z ektopowego ujścia. W wykonanych badaniach laboratoryjnych nie stwierdzono istotnych nieprawidłowości. W badaniu USG jamy brzusznej zobrazowano nerki położone prawidłowo – nerka prawa o dł. 9,6 cm, bez cech złogów ani

Adres do korespondencji: Omar Bjanid, Oddział Nefrologii Dzieci, Samodzielny Publiczny Szpital Kliniczny Nr 1, ul. 3-go Maja 13-15, 41-800 Zabrze  
E-mail: omarbjanid@gmail.com

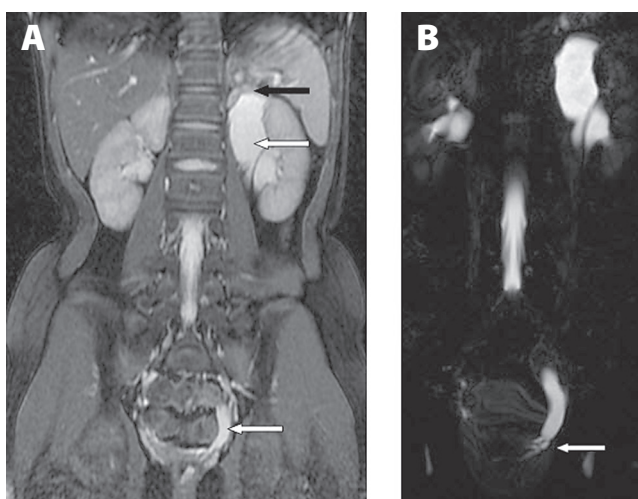
Nadesłano: 23 stycznia 2013; zaakceptowano do druku: 28 lutego 2013

zastoju, nerka lewa o dł. 8,2 cm, bez poszerzenia układu kielichowo-miedniczkowego (UKM). Wzdłuż przyśrodkowego brzegu nerki lewej widoczna echoujemna struktura o maksymalnej szerokości 2,9 cm sięgająca do śledziony powyżej górnego bieguna nerki lewej i ciągnąca się w dół, stopniowo zwężając się na długości 9 cm. Obraz ten wzbudził podejrzenie podwójnego układu kielichowo-miedniczkowego z zastojem układu górnego i ścięciem warstwy mięśniowej (Ryc.2). Wykonano kontrolną uretrocystografię mikcyjną po



**Rycina 2.** Obraz USG hipoplastycznego, zaciśniętego bieguna górnego podwójnej nerki lewej z zastojem w górnym układzie (strzałka)

zacewnikowaniu cewki moczowej cewnikiem Foley'a, oraz ekotopowego ujścia sondą moczowodową 4 Fr. Nie uwidoczniło odpływów pęcherzowo-moczowodowych, ale też nie uzyskano odpowiedzi na pytanie, czy kontrast podany do ujścia ektopowego przedostał się do poszerzonego moczowodu górnego bieguna nerki lewej. Po konsultacji urologicznej wykonano badanie z użyciem rezonansu magnetycznego, które ostatecznie potwierdziło rozpoznanie (Ryc.3.). W badaniu uwidoczniło hipoplastyczny zastoinowy górny biegun nerki lewej z górnym moczowodem olbrzymim omijającym pęcherz moczowy. Wykonano heminefektomię lewostronną, uzyskując całkowite ustąpienie moczenia.



**Rycina 3A.** Rezonans magnetyczny – obustronne zdwójenie układu kielichowo-miedniczkowego, zastój i hipoplazja górnego bieguna nerki lewej (czarna strzałka), poszerzenie górnego moczowodu nerki lewej (biała strzałka)

**Rycina 3B.** Odcinek przypęcherzowy moczowodu górnego bieguna omija pęcherz moczowy (biała strzałka) i uchodzi do przedsionka pochwy

## OMÓWIENIE

W celu ujednolicenia terminologii dotyczącej zdwójenia nerki i moczowodu, Amerykańska Akademia Pediatrii (American Academy of Pediatrics – AAP) zaproponowała w 1984 następujące definicje: – *układ zdwojony (duplex system)* – określenie odnosi się do nerki z dwoma oddzielnymi układami kielichowo-miedniczkowymi, *całkowite zdwójenie moczowodu (complete duplication)* określa sytuację, w której nerka posiada dwa moczowody uchodzące odrębnie do pęcherza moczowego, w *częściowym zdwójeniu (partial duplication)* moczowody łączą się przed ujściem do pęcherza moczowego [1].

Zdwójenie miedniczki nerkowej z /lub bez częściowego zdwójenia moczowodu wynika z wczesnego rozgałęzienia się pączka moczowodowego w trakcie embriogenezy. Podwójny układ kielichowo-miedniczkowy występuje u ok. 10% populacji. Jest najczęściej znaleziskiem przypadkowym nie dającym objawów, poza okazjonalnymi przypadkami zwężenia podmiedniczkowego układu dolnego, mogącymi czasami wymagać interwencji urologicznej. W pozostałych postaciach częściowego zdwójenia miejsce połączenia zdwojonych moczowodów znajduje się w 25% przypadków w górnej, w 50% w środkowej i w 25% w dolnej części moczowodu. W przypadku połączenia w dolnym odcinku możliwy jest tzw. odpływ typu „yo-yo”, w którym to mocz z jednego moczowodu cofa się do góry drugim moczowodem. Stan ten może być rzadką przyczyną dolegliwości bólowych, zastoju moczu oraz zakażeń układu moczowego [2].

Pełne spektrum zaburzeń dotyczących całkowitego zdwójenia moczowodu bierze się natomiast z sekwencji zdarzeń, których wspólny początek ma miejsce w 4–6 tygodniu rozwoju wewnątrzmacicznego i polega na wytworzeniu się dwóch pączków moczowodowych w dystalnej części przewodu zbiorczego śródnercza. Dystalna część tego przewodu uchodzi do zatoki moczowo-płciowej, z której powstanie pęcherz moczowy, i „wtapia” się w nią stopniowo, w taki sposób, że ze wspólnego ujścia w kształcie litery Y, powstają dwa odrębne ujścia dla przewodu śródnercza i moczowodu. Ujście moczowodu przemieszcza się stopniowo do góry i w bok, natomiast przewód śródnercza owija się z przodu moczowodu i migruje w dół i dośrodkowo, tworząc szczyt odwróconego trójkąta.

W przypadku powstania dwóch odrębnych pączków moczowodów, ostateczne miejsce ich ujścia zależy od początkowo bardzo subtelnych zmian w położeniu względem przewodu śródnercza. Dolny pączek szybciej się „wtapia” w ścianę przyszłego pęcherza moczowego i ma tendencję do większej niż normalnie migracji dogłowo i bocznie, co sprzyja odpływom pęcherzowo-moczowodowym. Górny pączek zostaje niejako pociągnięty w procesie rotacji i migracji przewodu śródnercza i może powędrować do wszystkich struktur wywodzących się tego przewodu. U chłopców będzie to najczęściej sterczowa część cewki moczowej, rzadziej pęcherzyki nasienne i nasieniowód, przy czym ektopowe ujście moczowodu znajduje się u chłopców zawsze powyżej zwieracza zewnętrznego, co warunkuje odmienny obraz kliniczny ektopii – nie występuje nietrzymanie moczu, ale może się objawiać zapaleniem najądrzy lub zmianami w pęcherzykach nasiennych. U dziewczynek przewód śródnercza inwoluje do przewodu Gartnera, a ektopowy górny moczowód może zostać wkomponowany w każdą z sąsiadujących struktur takich jak pochwa, jej przedsionek, macica i szyjka

macycy [3, 4]. Takie przemieszczenie obserwowaliśmy u naszej pacjentki.

Powyższe dane embriologiczne tłumaczą tzw. prawo Weigert-Meyera opisujące odwrotną zależność położenia bieguna nerki do położenia ujścia pęcherzowego jego moczowodu, w ten sposób, że moczowód górnego bieguna uchodzi niżej i bardziej przysrodkowo w pęcherzu, a dolnego – wyżej i bocznie. Z tym prawem wiąże się często obserwowane współwystępowanie całkowitego zdwojenia moczowodu z odpływem pęcherzowo-moczowodowym do układu dolnego, gdyż kanał podśluzówkowy moczowodu, z położonym wyżej i bardziej bocznie ujściem, jest krótszy.

Całkowite zdwojenie moczowodu występuje u ok. 1/125 dzieci (0,8%), w 20 do 40% przypadków jest obustronne oraz dotyczy dwa razy częściej dziewczynki niż chłopców. W badaniu w grupie ponad 700 dzieci z zakażeniami układu moczowego, zdwojenie stwierdzono u 8% badanych, 10 razy częściej niż w populacji ogólnej. W ww. grupie dzieci z zakażeniami układu moczowego, Siomou i wsp. wykazali, że odpływ pęcherzowo-moczowodowy występuje u 66% dzieci z całkowitym zdwojeniem moczowodu, u 47% z częściowym i 26% bez zdwojenia [5]. Rokowanie co do samoistnego ustąpienia lub zmniejszenia stopnia odpływu oraz efekty leczenia ostrzyknięciem ujścia moczowodu są w przypadku obecności duplikacji moczowodu gorsze. Postępowanie urologiczne jest w związku z tym na ogół bardziej agresywne [2, 4].

Częstość występowania ektopii moczowodu, definiowane jako ujście moczowodu (niekoniecznie zdwojonego) poza trójkątem pęcherza moczowego, jest szacowana w badaniach pośmiertnych na ok. 1/1900 dzieci (0,05%). W 85% dotyczy dziewczynki i w 80% przypadków jest to moczowód drenujący z górnego układu zdwojonej nerki, jak w opisywanym przez nas przypadku. Przy czym u chłopców częściej występują ektopowe moczowody drenujące z niezdwójonej nerki. W ok. 10% ektopia jest obustronna. Ogólną regułą jest, że im większy stopień ektopii i większa odległość od pęcherza moczowego, tym większe jest uszkodzenie nerki. Hipoplazja i dysplazja nerki to natomiast najczęściej towarzyszące ektopii moczowodu zaburzenie. Zasadniczą różnicą kliniczną między płciami jest fakt, że ujście ekotopowego moczowodu u dziewczynki może znajdować się poniżej zwieracza i objawiać się stałym wyciekaniem moczu. U dziewczynki ekotopowe ujście moczowodu znajduje się w ok. 30% w szyi pęcherza moczowego lub nieco bardziej dystalnie w cewce moczowej (w tej postaci nie występuje nietrzymanie moczu, a raczej uropatia zaporowa i odpływowa), w ok. 30% w przedzionku pochwy, w 25% w pochwie oraz rzadziej, w ok. 5%, w macicy lub jej szyjce. Ektopia doodbytnicza jest bardzo rzadka, ale opisywana kazuistycznie. Drugim, poza nietrzymaniem moczu, częstym pierwszym objawem są zakażenia układu moczowego, występujące przy obecności zastoju i/lub odpływu pęcherzowo-moczowodowego. Rzadsze objawy, szczególnie u małych dzieci, to guz brzucha wynikający z dużego wodonercza i niedobór masy ciała [6, 7].

Diagnostyka obrazowa ekotopowego moczowodu może być trudna, przydatne są: badanie ultrasonograficzne, cystourethrografia mikcyjna, renoscyntygrafia oraz tomografia kom-

puterowa i rezonans magnetyczny [8]. W analizie siedmiu przypadków kobiet z ekotopowymi moczowodami drenującymi z dysplastycznych nerek, Carrico stwierdził, że przeszły one średnio 10 procedur diagnostycznych i u wszystkich stawiano początkowo więcej niż jedno nieprawidłowe rozpoznanie i prowadzono błędne postępowanie lecznicze. Średni czas od zgłoszenia objawów do rozpoznania wynosił ok. 6 lat [9]. Podobnie długo trwała diagnostyka u przedstawionej przez nas dziewczynki. Ze względu na tę trudność, ważne jest, aby brać pod uwagę możliwość wystąpienia tej wady w przypadku ujawnienia się charakterystycznych objawów klinicznych i pośrednich przesłanek w badaniu USG. Objawy te w przypadku dziewczynki to stały wyciek moczu (bez możliwości utrzymania suchości nawet przez krótki czas), zakażenia układu moczowego z cechami zdwojenia UKM w USG, wodonercze górnego układu kielichowo-miedniczkowego w USG. W przypadku chłopca natomiast, zapalenie najądrzy przed okresem dojrzewania lub guzowate powiększenie pęcherzyków nasiennych. U dziewczynki – uważne badanie okolicy cewki moczowej i przedzionka pochwy może być wystarczające do postawienia rozpoznania [2, 4].

W podsumowaniu należy podkreślić, że ektopia moczowodu jest rzadką, lecz psychologicznie bardzo obciążającą pacjenta, przyczyną nietrzymania moczu zwłaszcza u starszych dzieci. Rutynowe badania wykonywane w diagnostyce moczenia często nie pozwalają na wczesne postawienie rozpoznania. Starannie zebrany wywiad oraz badanie fizykalne są kluczowymi elementami procesu diagnostycznego. Zrozumienie patogenety tej wady, w świetle często występujących zaburzeń z grupy obejmującej zdwojenia dróg odpływu moczu, pozwala na szybszą i bardziej celowaną diagnostykę z następowym leczeniem operacyjnym.

## PIŚMIENNICTWO

1. Glassberg KI, Braren V, Duckett JW, Jacobs EC, King LR, Lebowitz RL i wsp. Suggested terminology for duplex systems, ectopic ureters and ureteroceles J Urol. 1984; 132: 1153–1154.
2. Peters CA, Schluskel RN, Mendelsohn C. Ectopic Ureter, Ureterocele and Ureteral Anomalies in Campbell-Walsh Urology 10 ed. Saunders Elsevier 2012; 3236–3263.
3. Sadler TW. Urogenital System in Medical Embryology 12 th ed. Lippincott Williams & Wilkins 2012; 232–243.
4. Nepple KG, Cooper CS, Snyder III HM. Ureteral Duplication, Ectopy and Ureteroceles in Gearhart's Pediatric Urology 2nd ed. Saunders Elsevier 2010; 337–352.
5. Siomou E, Papadopoulou F, Kollios KD, Photopoulos A, Evagelidou E, Androulakis P i wsp. Duplex collecting system diagnosed during the first 6 years of life after a first urinary tract infection: a study of 63 children. J Urol. 2006; 175: 678–681.
6. Sharaf F, Aqeel Safdar C, Rasool N, Kanwal S, Ahmed A. An unusual case of urinary incontinence in a female child. J Pediatr Urol. 2012, <http://dx.doi.org/10.1016/j.jpuro.2012.07.003>
7. Handler TF, Shapiro E. Incontinence in a Child with a Duplex Kidney: Case Report. Rev Urol. 2002; 4: 44–48.
8. Hanson GR, Gattia JM, Gittesa GK, Murphy JP. Diagnosis of ectopic ureter as a cause of urinary incontinence. J Pediatr Urol. 2007; 3: 53–57.
9. Carrico CC, Lebowitz RL. Incontinence due to an infraspincteric ectopic ureter: why the delay in diagnosis and what the radiologist can do about it. Pediatr Radiol. 1998; 28: 942–949.



# Ureter duplication and ectopia causing urinary incontinence in a 10-year-old girl

## ■ Abstract

We report the case of a 10-year-old girl with vesicoureteral reflux and urine incontinence, caused by ureter duplication and ectopia. The clinical implications of different forms of ureter duplication are described. In the light of the diagnostic difficulties in this case, the epidemiology, clinical picture – different in girls and boys – and diagnostics of this relatively rare cause of different symptoms from the genitourinary system, are discussed.

## ■ Key words

urinary incontinence, ureter duplication, ectopic ureter, children